

G. U. Auffarth¹ · D. J. Apple²

¹ Universitäts-Augenklinik der Ruprecht Karls Universität Heidelberg

² Center for Research on Ocular Therapeutics and Biodevices, Medical University of South Carolina, USA

Zur Entwicklungsgeschichte der Intraokularlinsen

Zusammenfassung

Werden kataraktchirurgische Eingriffe auch seit über 2.000 Jahren durchgeführt, so begann die Geschichte der Intraokularlinsenimplantationen jedoch erst vor 50 Jahren mit der ersten Implantation durch Sir Harold Ridley. Die Entwicklung der Kunstlinsen zeichnete sich durch einen ständigen Wechsel von Erfolgen und Misserfolgen aus. Mit der Weiterentwicklung der kataraktchirurgischen Techniken (ECCE, Phakoemulsifikation, Kapsulorhexis) kam es in den letzten 15 Jahren zu einem besonders erfolgreichen Zusammenwirken von Kunstlinsenentwicklung und Operationsmethoden. Das Indikationsspektrum zur Intraokularlinsenimplantation und zur Kataraktchirurgie ganz allgemein weitet sich dabei ständig auf weitere Patienten- und Altersgruppen aus. Zurzeit beginnt sich die Intraokularlinsen Chirurgie von der klassischen Kataraktchirurgie dahingehend zu lösen, dass im Rahmen von refraktiven Eingriffen klare Linsen operiert werden bzw. Kunstlinsen zur Korrektur höhergradiger Ametropien in phake Augen implantiert werden. Insbesondere diese Entwicklung ist nur aufgrund der hohen Erfolgs- und immer niedrigeren Komplikationsrate der klassischen Katarakt- und Intraokularlinsen Chirurgie möglich.

Schlüsselwörter

Katarakt · Kataraktchirurgie · Intraokularlinsen · IOL · Operationstechniken · Faltlinsen · Refraktive Chirurgie

O bwohl Staroperationen bereits vor 2.000 Jahren im antiken Griechenland, bei den Römern und im arabisch/indischen Kulturbereich durchgeführt wurden, ist die Geschichte der Intraokularlinsenimplantation erst 50 Jahre alt [5, 15, 50].

Intraokularlinsen – Generation I

Die Entwicklung der modernen Kataraktchirurgie mit Intraokularlinsenimplantation beginnt nach dem 2. Weltkrieg mit der ersten Implantation einer Kunstlinse durch Sir Harold Ridley im St. Thomas Hospital in London (Abb. 1). Ridley führte seine erste Linsenimplantation bei einer 45-jährigen Frau am 29. November 1949 durch. Das Intraokularlinsenmaterial bestand aus Polymethylmethacrylat (PMMA, Plexiglas). Ridley hatte während des 2. Weltkrieges Piloten mit perforierenden Fremdkörperverletzungen der Augen durch Splitter der Plexiglaskuppeln des Cockpits behandelt. Er stellte fest, dass diese Splitter sich im Augeninnern relativ inert verhielten [2, 5, 6, 86].

Da noch keine Kenntnisse über die Berechnung der Intraokularlinsenstärke vorlagen, richtete sich seine Kalkulation nach den Dimensionen der natürlichen Linse. Dadurch war die erste implantierte Ridley-Linse zu dick und zu stark brechend. Die postoperative Refraktion war hochmyop und betrug $-18,0$ sph $-6,0$ cyl 120° (Visus 20/60). Dennoch war die Operation anatomisch gut gelungen.

Nachdem die Linse ohne nennenswerte Komplikationen 17 Monate im Auge war, berichtete Ridley über seine ersten Implantationen im Juli 1951 auf dem Oxford Ophthalmology Congress.

Ridley konnte die Probleme bezüglich der Linsenstärkenkalkulation lösen. Die Probleme, die in den nächsten Jahren zu Komplikationen führten, waren größtenteils in den damals noch recht groben Operationstechniken begründet [5, 6, 15].

Als wichtigste Komplikationen sind Linsenluxationen (auch noch Jahre später) und entzündliche Reaktionen anzuführen. Anfang der 50er-Jahre wurden Modifikationen der Implantationstechniken von Parry und Designmodifikationen der Linse von Epstein eingeführt. Ridley implantierte in den folgenden Jahren etwa 1.000 seiner Linsen. Apple hat diese von 1949 bis Mitte der 50er-Jahre andauernde Phase der ersten Intraokularlinsenimplantationen als Generation I der Entwicklung der Intraokularlinsen bezeichnet (Abb. 2; [5, 6, 15, 42]).

Ridley wurde von vielen Ophthalmologen, insbesondere aus akademischen Kreisen, stark angefeindet. Es wurde oft mehr Sorgfalt darauf verwandt, die Komplikationen der IOL-Implantation hervorzuheben und zu kritisieren, als nach Verbesserungen zu for-

Priv.-Doz. Dr. Gerd U. Auffarth
Augenklinik der Ruprecht Karls Universität
Heidelberg, Im Neuenheimer Feld 400,
69120 Heidelberg,
E-Mail: gerd_auffarth@med.uni-heidelberg.de

The Evolution of Intraocular Lenses

Abstract

Even though cataract surgery has been practised for over 2000 years, modern cataract surgery started just some 50 years ago with the first IOL implantation by Sir Harold Ridley. The development of intraocular lenses was accompanied by great successes and disasters. With the fast development of cataract surgical techniques over the past 15 years (ECCE, Phacoemulsification, Capsulorhexis) a successful marriage between IOL-developments and surgery was established. Indication profiles for cataract surgery and IOL implantation extended to more and more patient groups. At this time classical cataract surgery is further developing into refractive intraocular lens surgery to correct higher ametropia in clear lens or phakic eyes. This development was only possible because of the improvements of surgical techniques and implants in classical cataract surgery.

Keywords

Cataract · Cataract surgery · Intraocular lenses · IOL · Foldable IOL · Refractive surgery

Leitthema: Intraokularlinsen

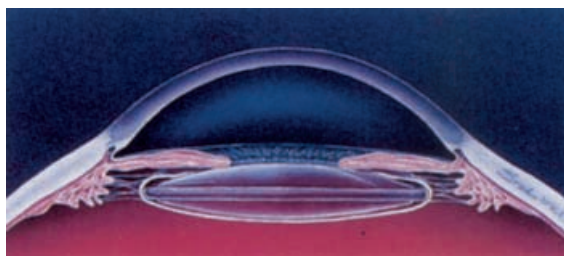


Abb. 1 ◀ Schematische Darstellung einer implantierten Ridley-Linse. Die Linse sollte nach extrakapsulärer Kataraktextraktion im Kapselsack fixiert werden. (Mod. nach [5])

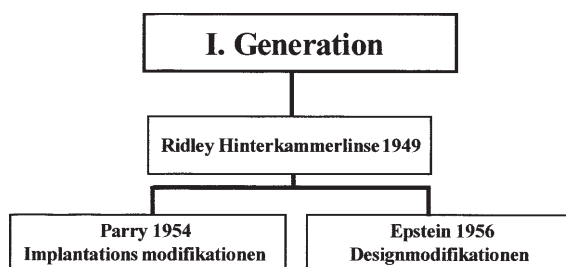


Abb. 2 ◀ Die Generation I der Intraokularlinsen wird durch die Ridley-Linse und ihre Modifikationen gebildet. (Mod. nach [5])

schen [5]. Einige Chirurgen jedoch wie Binkhorst (Abb. 3), Reese, Parry und Epstein folgten Ridleys Beispiel, implantierten seine Linse bzw. modifizierten diese und die Implantationstechniken. Wieder war insbesondere das Problem der Linsenluxation von Bedeutung. Es wurde nach anderen Fixationsorten der Intraokularlinsen gesucht. Hieraus entwickelte sich die II. Generation der Intraokularlinsen, die frühen Vorderkammerlinsen (VKL).

Intraokularlinsen – Generation II

Die zweite Generation der Intraokularlinsen umfasst Entwicklungen früher Vorderkammerlinsen (VKL; Abb. 4) vom Anfang der 50er-Jahre bis zum An-

fang der 60er-Jahre [2, 5, 15]. Die Abb. 5 fasst die wichtigsten Entwicklungen dieser Periode zusammen. Die Hoffnung der Chirurgen bestand darin, mit den Vorderkammerlinsen weniger Dezentrierungen zu erreichen, da die Linsen im Kammerwinkel fixiert sein sollten.

VKL konnten sowohl nach extrakapsulärer als auch nach intrakapsulärer Kataraktextraktion implantiert werden. Die Implantation war gewöhnlich schneller und leichter durchzuführen als die der Hinterkammerlinse nach Ridley. Insgesamt lassen sich 2 Designgruppen unterscheiden: zum einen die starren oder semistarren VKL nach Baron, Scharf oder Strampelli (Abb. 6), zum anderen die flexiblen bzw. semiflexiblen VKL. Bei Letzteren lassen sich noch jene mit offenen und jene mit ge-



Abb. 3a–c ▶ Pioniere der Intraokularlinsenentwicklung: a Edward Epstein, Johannesburg, Südafrika, b Cornelius D. Binkhorst, Terneuzen, Niederlande, c D. Peter Choyce, Essex, England

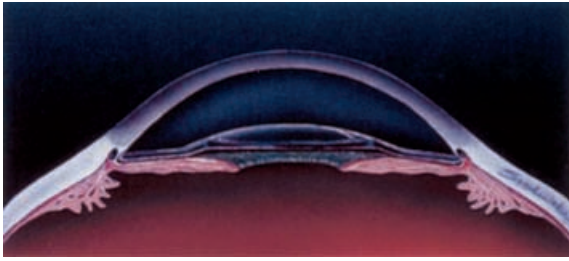


Abb. 4 ◀ Schematische Darstellung einer implantierten Vorderkammerlinse. Die Linse konnte nach intra- oder extrakapsulärer Kataraktextraktion in der Vorderkammer fixiert werden. (Mod. nach [5])

geschlossenen Haptikschlaufen unterscheiden.

Innerhalb weniger Jahre kam eine Vielzahl unterschiedlicher Linsen auf den Markt. Baron war einer der ersten, der Vorderkammerlinsen propagierte; Strampelli schuf mit seiner Linse den Prototyp der starren Vorderkammerlinse. Peter Choyce (s. Abb. 3) modifizierte die Strampelli-Linse und entwickelte seine Choyce Mark I VKL immer weiter bis hin zur Mark IX 1978 [2, 5, 6, 15, 42].

„Komplikationen bei den frühen Vorderkammerlinsen bestanden hauptsächlich in Hornhautdekomensationen.“

Ähnliche Designs wurden von Tennant und Boberg-Ans entwickelt. Barraquer modifizierte die Dannheim-Linse und entwickelte die erste offenschlaufige VKL mit J-Haptiken (s. Abb. 6; [5, 15, 32]). Wenngleich durch Biodegradation der Nylonhaptiken viele Komplikationen auftraten, stellte diese Linse einen wichtigen Designwechsel dar, der in den folgenden Jahrzehnten sowohl die Vorder- als auch

die Hinterkammerlinsenentwicklung beeinflusste.

Diese traten häufig erst postoperativ nach einigen Jahren durch den ständigen Kontakt zum Hornhautendothel auf. Schlechte Herstellungstechniken, Residuen vom Sterilisationsprozess auf den Linsen und prinzipielle Designfehler führten häufig zu schwersten entzündlichen Reaktionen und Erosionen von Fixationselementen in uveale Strukturen [5, 15, 84, 85]. Im Jahr 1984 fasste Shearing das Ende dieser Ära wie folgt zusammen:

„By 1961 the disastrous consequences of the early generations of anterior chamber lenses were apparant. Intraocular lenses were abandoned by all but a handful of stouthearted surgeons led by Cornelius Binkhorst in Holland, first with his iris clip lens and Peter Choyce in England with his anterior chamber IOLs. When implants again gained acceptability, it was the design concepts of these two pioneers that predominated.“ (Shearing 1984 nach [5])

Insbesondere die kornealen Komplikationen veranlassten Leute wie Binkhorst, einen neuen Implantations- und Fixationsort für Intraokularlinsen zu su-

chen. Dies führte zur Generation III der Intraokularlinsen, den irisfixierten IOLs.

Intraokularlinsen – Generation III

Die ersten irisfixierten Linsen wurden bereits 1953 von Epstein in Südafrika entwickelt und implantiert. Seine erste Linse, die Collar Stud Lens, war für die Implantation nach intrakapsulärer Kataraktextraktion geplant. Weiterentwicklungen dieser Linse bestanden in der Maltese Cross Lens und später der Copeland Lens [83]. Bei allen Linsen kam es jedoch langfristig zu ausgeprägten Irispigmentepitheldefekten, Pigmentdispersionsglaukomen und auch kornealen Komplikationen. Binkhorst entwickelte 1957 die erste Iris-Clip-Linse. Die Linse hatte 4 Haptiken, 2 wurden vor, 2 hinter der Iris fixiert (s. Abb. 6). Fyodorov modifizierte dieses Design und konstruierte die Fyodorov I und später die Fyodorov II, wegen ihres Aussehens auch Sputnik-Linse genannt (s. Abb. 6), die aus jeweils 3 Haptiken vor und hinter der Iris bestand. Jan Worst aus den Niederlanden entwickelte seine irisfixierte Linse Anfang der 60er-Jahre. Die Medallion Lens enthielt Fixationslöcher im Optikrandbereich, durch die die Linse mit Nähten in die Iris eingenaht wurde [5, 15].

Hierdurch wurde das Problem der Dislokation zunächst gemindert, langfristig kam es jedoch zur hydrolytischen Biodegradation der Nylonnähte. Worst experimentierte mit Stahl- und anderen

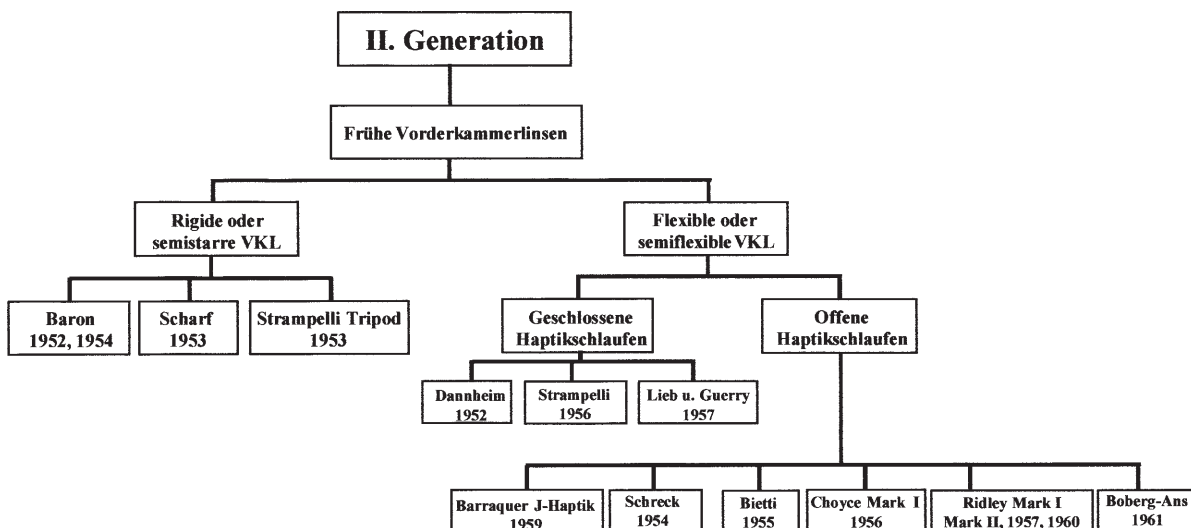


Abb. 5 ▲ Einteilung der frühen Vorderkammerlinsen. (Mod. nach [5])

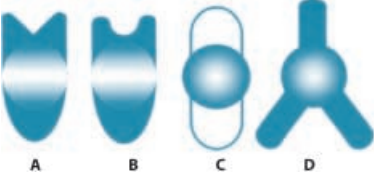

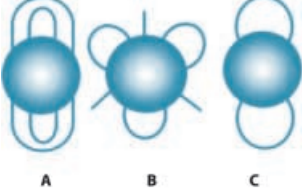
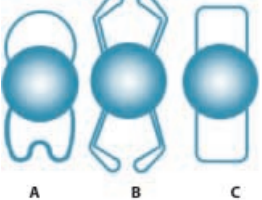
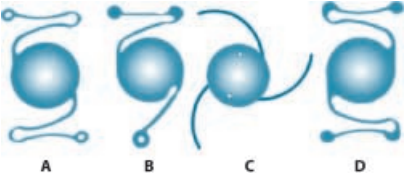
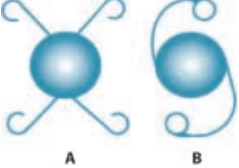
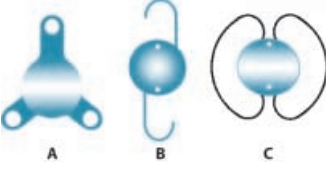
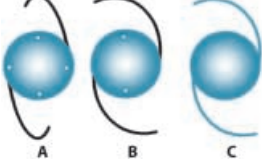
IOL-TYPEN	BESCHREIBUNGEN
	<p>Beispiele für frühe VKL:</p> <p>A) STRAMPELLI Tripod VKL (1953), B) CHOYCE Mark I VKL (1956), C) DANNHEIM VKL mit geschlossenen Haptiken (1952), D) RIDLEY Tripod VKL (1957-60)</p>
	<p>Schematische Darstellung einer BARRAQUER VKL mit offenen J-Haptikschlaufen (1959).</p> <p>Die Haptiken waren aus Nylon. Aufgrund der Biodegradation des Materials kam es mit der Zeit zu Dezentrierungen. Zusätzlich konnten die Haptiken in den Ziliarkörper erodieren und verursachten so chronische uveitische Reaktionen. Das Designprinzip der offenen Haptikschlaufen wurde später in Vorder- und Hinterkammerlinsen weiterentwickelt.</p>
	<p>Beispiele irisfixierter IOL:</p> <p>A) BINKHORST 4-Schlaufenlinse (1957/58) B) BINKHORST 2-Schlaufenlinse zur iridokapsulären Fixation (1965) C) FYODOROV IRIS CLIP SPUTNIK Linse (1968)</p>
	<p>Beispiele für VKL der Generation IVa: Semiflexible VKL mit geschlossenen Haptiken</p> <p>A) ORC INC. STABLEFLEX VKL (1983) B) SURGIDEV INC. STYLE 10 LEISKE VKL (1978) C) AZAR 91Z VKL (1982),</p>
	<p>Beispiele für VKL der Generation IVb: Flexible VKL mit offenen Haptikschlaufen</p> <p>A) KELMAN MULTIFLEX VKL (1982), B) KELMAN FLEXIBLE TRIPOD VKL (1981) C) INTERMEDICS INC. DUBROFF VKL (1981) D) Moderne, einstückige, flexible PMMA VKL (KELMAN Design) mit CHOYCE Fußplatten (verschiedene Hersteller)</p>
	<p>Beispiele für VKL der Generation IVb: Universallinsen zur Implantation in Vorderkammer oder Hinterkammer/Kapselsack</p> <p>A) SHEPARD UNIVERSAL IOL (1979) B) PANNU II IOL (1982-83)</p>
	<p>Beispiele für HKL der Generation Va: Frühe HKL</p> <p>A) PEARCE TRIPOD HKL (1975), B) SHEARING J-HAPTIC HKL (1977) C) ANIS-HKL mit geschlossenen, zirkulären Haptiken (1977)</p>
	<p>Beispiele für HKL der Generation Va:</p> <p>A) BASISDESIGN: HKL mit modifizierten J-Haptiken aus Prolene und 4 Positionierungsöffnungen, B) BASISDESIGN: HKL mit modifizierten C-Haptiken aus Prolene und 2 Positionierungsöffnungen C) BASISDESIGN: HKL (einstückig) mit modifizierten C-Haptiken aus PMMA</p>

Abb. 6 ▲ Beispiele verschiedener Intraokularlinsendesigns

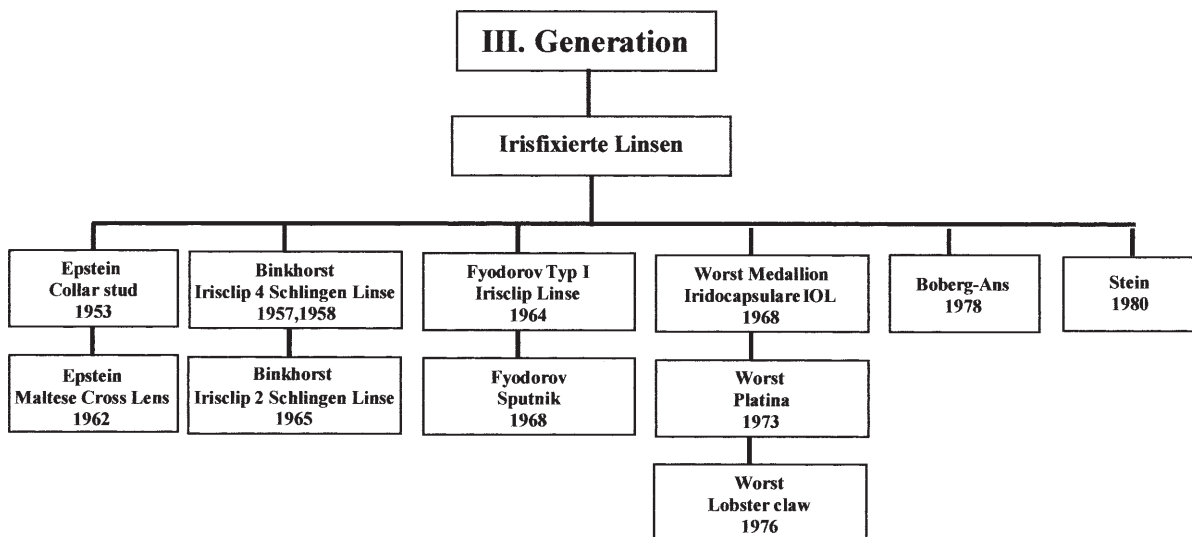


Abb. 7 ▲ Einteilung der irisfixierten Intraokularlinsen. (Mod. nach [5])

Metallnähten sowie mit Platinclips (Platina Lens 1973). Es ergaben sich jedoch immer wieder Probleme mit Erosionen im Irisgewebe und letztlich auch Hornhautendotheldekompensationen. Worst entwickelte schließlich ein neues Konzept zur Irisfixation mit der Iris Claw Lens (Lopster Claw). Hierbei wird die Linse mittels zweier Schlitze in beiden Haptiken in der mittleren Irisperipherie im Gewebe eingeklemmt.

Auch Binkhorst entwickelte seine Linse weiter. Er implantierte die Vierschlingenlinse auch bei Augen nach ECCE, wobei die beiden hinteren Haptiken des Öfteren im Kapselsack fixiert wurden. Er stellte fest, auf diese Weise sei eine deutlich stabilere Fixation zu erreichen, und entwickelte daher 1965 eine Zweischlingen-Iris-Clip-Linse speziell zur iridokapsulären Fixation (s. 6, Abb. 7 und 8). Dieses Design und die Technik der iridokapsulären Fixation hatten einen wichtigen Einfluss auf die spätere Entwicklung von Hinterkammerlinsen und die Kapselsackfixation. Auch wurde hierdurch die extrakapsuläre Katarakt-

extraktion wieder propagiert, die phasenweise von der ICCE ganz verdrängt worden war [5, 15, 95].

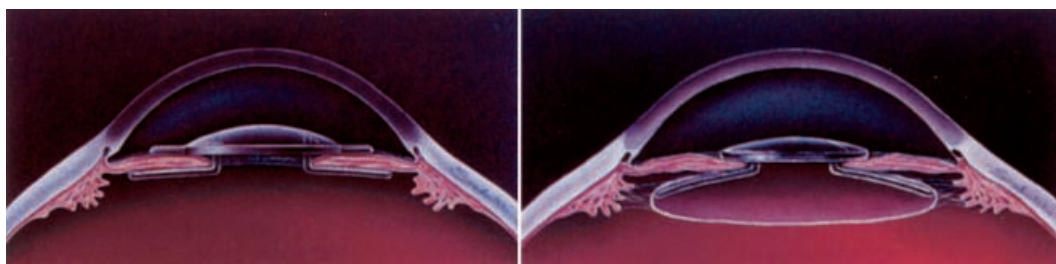
Intraokularlinsen – Generation IV

So wie die irisfixierten Linsen über 20–25 Jahre weiterentwickelt wurden, kam es in den 60er-, 70er- und zu Beginn der 80er-Jahre zu einer Vielzahl von Weiterentwicklungen im Bereich der Vorderkammerlinsen. Die Generation IV der Intraokularlinsen können wir daher aufteilen in Weiterentwicklungen von frühen Vorderkammerlinsen (IVa) und Neu- und Weiterentwicklungen von modernen Vorderkammerlinsen (Abb. 9). Wir können hierbei die Generation IVa wiederum einteilen in solche VKL mit starrem/semistarrem Linsendesign und solche mit semiflexiblem Design mit geschlossenen Haptikschlaufen (Abb. 10; [5, 15]). Der Unterschied zu den frühen VKL bestand darin, dass die Herstellungsverfahren deutlich verbessert wurden, die Oberflächen

der Linsen besser gearbeitet waren und dass das Design und die Dimensionen besser angepasst wurden. Choyce entwickelte 1963 die Mark-VIII-Linse mit 4 Fußplatten zur Fixation und verbesserte 1978 das Design hin zur Mark IX (s. Abb. 6). Der Ruf dieser Linse wurde Mitte der 70er-Jahre stark angeschlagen durch unlicenzierte Kopien anderer Hersteller, die sehr schlecht polierte Linsen mit scharfen Rändern an den Fußplatten anboten. Diese Linsen verursachten häufig das UGH-Syndrom (Uveitis, Glaukom, Hyphäma).

Das Problem der korrekten Größe der VKL versuchten verschiedene Hersteller mit flexiblen/semiflexiblen Haptiken zu lösen. Eine der ersten dieser Linsen war 1978 die Surgidev-Style-10-Leiske-Linse mit geschlossenen Haptikschlaufen (s. Abb. 6). Ähnliche Linsen waren die Cilco-Optiflex-VKL und die IOLAB Azar 91Z (s. Abb. 6). Diese Linsen mit geschlossenen Haptikschlaufen führten langfristig jedoch zu erheblichen Komplikationen von Hornhautdekompensationen bis zu ausgeprägten uveitischen Reaktionen [2, 3, 4, 5, 6, 7, 15, 36, 37, 44, 55, 60, 64, 68, 84, 85, 90, 91]. Die geschlossenen Haptiken erodierten in

Abb. 8a, b ▶ Schematische Darstellung einer irisfixierten IOL. a Vierschlingenlinse nach Binkhorst. b Iridokapsuläre Fixation einer Zweischlingenlinse nach Binkhorst. (Zeichnung aus [5])



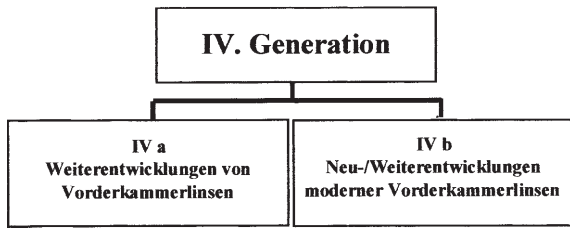


Abb.9 ◀ Einteilung der Generation IV der Intraokularlinsen: Vorderkammerlinsen (Weiterentwicklungen/Neuentwicklungen). (Mod. nach [5])

den Kammerwinkel-/Ziliarkörperbereich („Cheese-Cutter-Effect“) und wurden 1987 von der FDA (Food and Drug Administration) in den USA vom Markt genommen [5, 15, 51, 65, 92].

Während die VKL der Generation IVa zum größten Teil nicht mehr auf dem Markt sind, werden einige der in Generation IVb aufgeführten Linsentypen noch heute implantiert (Abb. 11). Drei Designgruppen sind zu unterscheiden:

- ▶ die flexiblen offenschlaufigen VKL (zumeist verschiedene Kelman-Designs),

- ▶ die flexiblen offenschlaufigen Linsen mit radiären Haptiken (Dubroff, Copeland) und
- ▶ die Universallinsen zur Implantation in Vorderkammer oder Hinterkammer/Kapselsack (s. Abb. 6).

Die modernen Vorderkammerlinsen zeichneten sich durch deutlich geringere Komplikationsraten aus als die frühen VKL-Designs. Die industrielle Fertigung machte entscheidende Fortschritte, sodass einige Linsentypen, wie z. B. das in Abb. 6 abgebildete Modell, auch heute noch implantiert werden [2, 15, 20, 28, 34, 47, 81, 87, 96, 99].

Einige VKL-Typen führten jedoch weiterhin zu kornealen Komplikationen. Ein anderer Faktor, der zu einem Rückgang des Einsatzes von VKL führte, war die Weiterentwicklung der Kataraktchirurgie. Mit Einführung der Operationsmikroskope durch Harms und Mackensen in den 60er-Jahren wurden der Mikrochirurgie des Auges neue Wege geöffnet [5, 15]. Die Entwicklung der Phakoemulsifikation der Linse durch Kelman und deren langsame Verbreitung und Weiterentwicklung in den 70er- und 80er-Jahren führte zu einem Wiedererstarken der extrakapsulären Kataraktextraktion [2, 5, 15, 75, 76, 77, 78]. Die Kapselsackfixation der Intraokularlinse, initial von Ridley eingeführt, durch die iridokapsuläre Fixation von Binkhorst am Leben erhalten, gewann mit den neuen Operationstechniken wieder an Verbreitung. Die Intraokularlinsen hierfür entwickelten sich aus einigen VKL- und Universallinsendesigns und begründeten die nächste Generation der Intra-

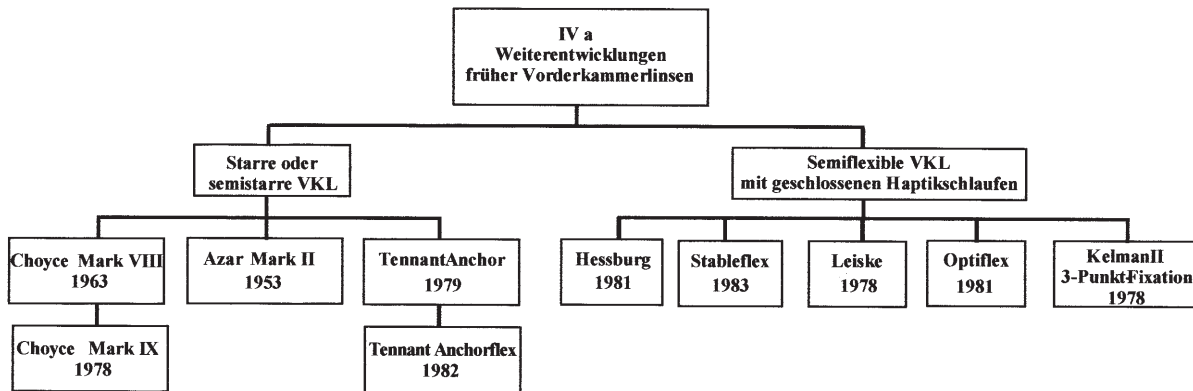


Abb.10 ▲ Generation IVa der Intraokularlinsen. Weiterentwicklungen früher Vorderkammerlinsen. (Mod. nach [5])

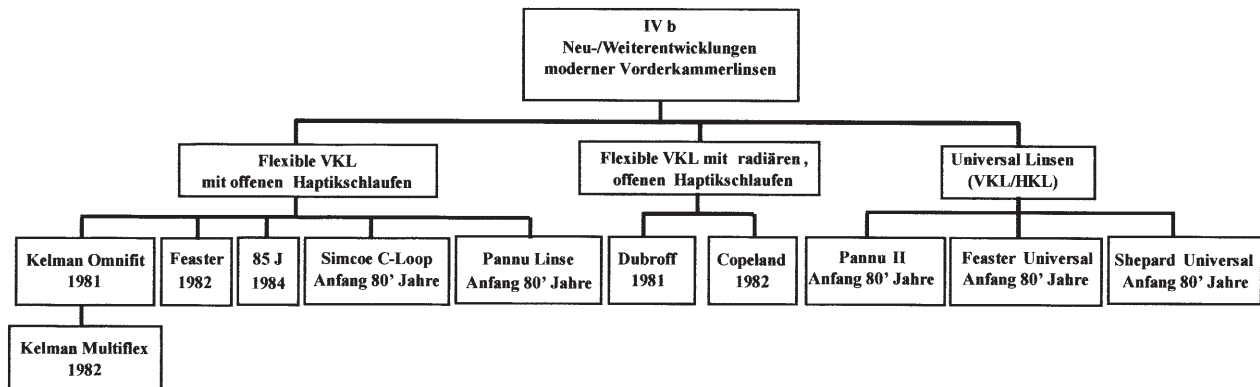


Abb.11 ▲ Generation IVb der Intraokularlinsen. Neu- und Weiterentwicklungen von modernen Vorderkammerlinsen. (Mod. nach [5])

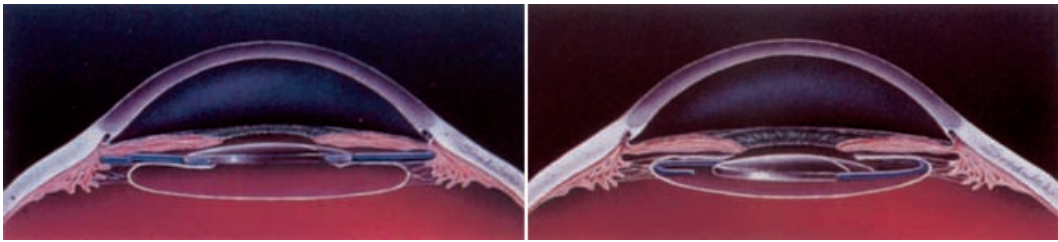


Abb. 12a, b ◀ Schematische Darstellung implantierter Hinterkammerlinsen.
a Fixation im Sulcus ciliaris.
b Fixation im Kapselsack.
(Zeichnung aus [5])

okularlinsen, die Hinterkammerlinsen (Abb. 12).

Intraokularlinsen – Generation V

PMMA-HKL

Die fünfte Generation der Intraokularlinsen zeigt bereits, wie sehr sich die Kataraktchirurgie weiterentwickelt und die Linsendesigns diversifiziert haben. Eine grobe Einteilung in 3 Gruppen stellt Abb. 13 dar. Neben dem ersten PMMA-HKL (Va) sind durch die Verwendung neuer Materialien wie Silikon die frühen Weichlinsen (Vb) entstanden. Die Gruppe Vc stellt Spezialentwicklungen dar, die z. T. Eingang in die Implantationschirurgie fanden, z. T. im experimentellen Stadium stehen blieben bzw. noch weiterentwickelt werden.

Ab etwa 1975 wurde eine Vielzahl von verschiedenen HKL-Designs entwickelt (s. Abb. 6), die z. T. noch an die Vorderkammerlinsen erinnerten (s. Abb. 6: Pearce Tripod, Shearing J, Anis-HKL). Bei den Schlaufenhaptiken wurde zunächst flexibles Material, wie z. B. Polypropylen (Prolene), benutzt. Die Abb. 14 fasst die mit der Entwicklung verschiedener HKL verbundenen Namen zusammen. Die 1977 von Shearing vorgestellte Hinterkammerlinse mit offenen J-Haptiken (s. Abb. 6) stellt das Prototypdesign für die folgenden HKL-Typen dar. Die Linse ähnelt sehr der von Barraquer bereits 1959 vorgestellten J-Haptik-VKL (s. Abb. 6). In den folgen-

den Jahren wurden viele Veränderungen an den Haptiken vorgenommen. Modifizierte J-Haptiken, C-Haptiken (s. Abb. 6) und modifizierte C-Haptiken mit unterschiedlichen Längen und Gesamtdurchmessern wurden entwickelt [2, 5, 8, 9, 10, 15, 33, 35, 42, 93].

In den 80er-Jahren wurden die meisten HKL in den Sulcus bzw. asymmetrisch mit einer Schlaufe in den Kapselsack und einer Schlaufe in den Sulcus implantiert. Statt Prolenehaptiken wurden nun auch PMMA-Haptiken entwickelt und es entstanden die ersten einstückigen PMMA-HKL (s. Abb. 6).

Die kontinuierliche Verbesserung der Phakoemulsifikationstechniken, die Einführung der Hydrodissektion durch Faust und vor allem die Einführung der Kapsulorhexistechnik durch Neuhann und Gimbel führten Ende der 80er-Jahre und zu Beginn der 90er-Jahre zu einer entscheidenden Verbesserung der Kataraktchirurgie [2, 15, 22]. Die extrakapsuläre Kataraktextraktion hatte nun die ICCE fast gänzlich verdrängt. Bei den EC-Techniken nahm die Popularität der Phakoemulsifikation weiter zu. Der Kapsulorhexis war insbesondere durch die Kapsulorhexis ein sicherer Implantationsort geworden (s. Abb. 13; [12, 13, 14, 15, 39, 40, 41, 63, 66, 67, 71, 77, 78, 97]).

Es wurden nun einstückige PMMA-HKL speziell für die Implantation in den Kapselsack entwickelt (Capsular IOL), Apple und Auffarth beschrieben diese neuen Techniken und Entwicklungen mit dem Begriff „Capsular Surgery“ [2, 15, 21].

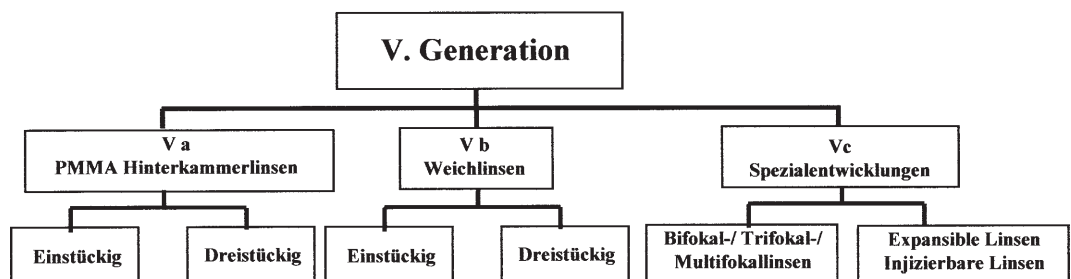
Die Abb. 15 zeigt schematisch die Entwicklung der Hinterkammerlinsen Ende der 80er- und zu Beginn der 90er-Jahre. Neben der Entwicklung verschiedener Haptikkonfigurationen veränderten sich auch die Linsenoptiken durch die Verbreitung von Kleinschnitttechniken. Linsenoptikdurchmesser von 5 mm wurden von vielen Firmen auf den Markt gebracht. Zusätzlich wurde mittels Oberflächenmodifikationen (z. B. Heparinbeschichtung, Polyfluorocarbon=Teflonbeschichtung) versucht, Linsen zu entwickeln, die im Auge eine geringere postoperative Entzündungsreaktion und weniger Zelladhäsion hervorrufen [15, 18, 82, 100].

Weichlinsen

Die ersten weichen, faltbaren Intraokularlinsen wurden bereits in den 50er-Jahren entwickelt. Dreifus et al. benutzten weiche Hydrogellinsen und implantierten sie im Tiermodell [38]. Mitte der 70er-Jahre führte Epstein Versuche mit weichem Linsenmaterial bei Primaten durch und implantierte 1976 erste Linsen in menschliche Augen [42]. Zhou implantierte 1978 die ersten Silikon-IOLs in menschliche Augen [42, 70]. In Deutschland führte Schlegel die ersten Implantationen mit Silikonlinsen zu Beginn der 80er-Jahre durch. Die Ära der Silikon-IOLs begann im größeren Stil jedoch erst Mitte der 80er-Jahre durch die Schiffchenlinsen von Mazzocco [70].

Zunächst erfolgte die Implantation entsprechend der bekannten Techniken

Abb. 13 ▶ Generation V der Intraokularlinsen: Hinterkammerlinsen. (Mod. nach [5])



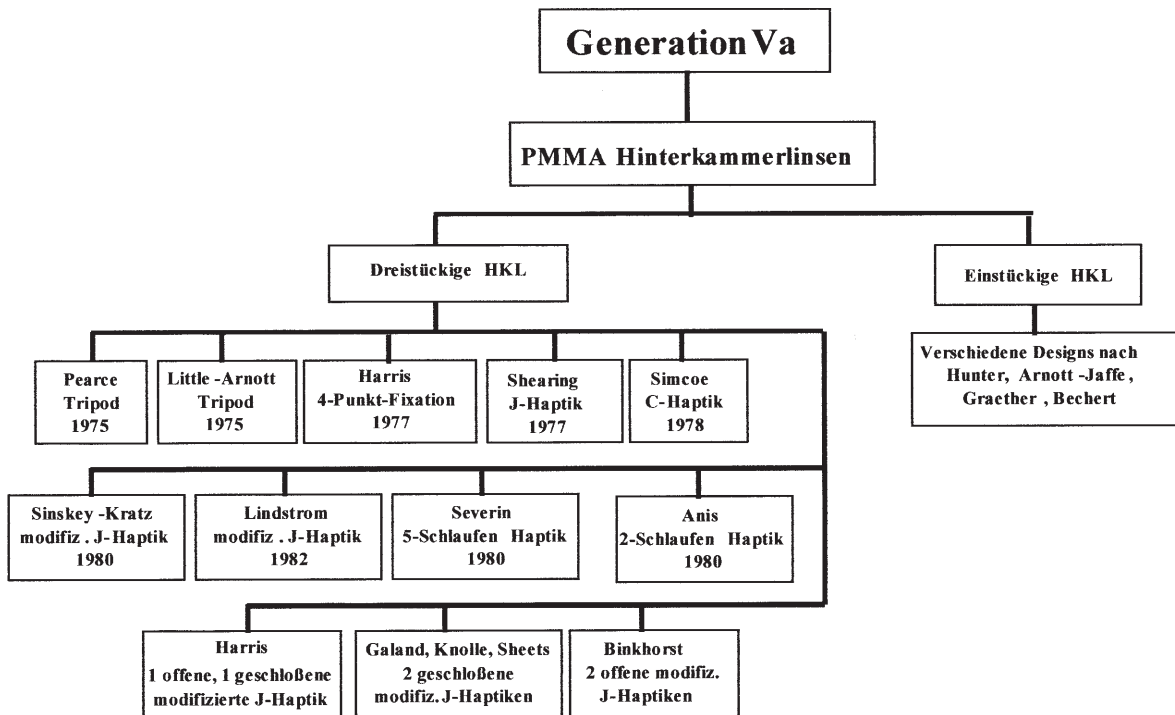


Abb. 14 ▲ Generation Va der Intraokularlinsen: Hinterkammerlinsen. (Mod. nach [5])

im ungefalteten Zustand in den Sulkus. Dort wurde häufig ein sog. Windshield-Wiper-Effect bzw. Propellereffekt beobachtet, d. h. die Linsen dislozierten, bewegten sich propellerartig an der Irisrückfläche und radierten dabei das Pigmentepithelblatt der Iris ab [5, 15, 73]. Erst die konsequente Kapselsackimplantation verhinderte diese Komplikationen. Anfang der 90er-Jahre mit Entwicklung der Kleinschnitttechniken und Clear-Cornea-Inzisionen wurden die Linsen im gefalteten Zustand implantiert bzw. mittels Injektor in den Kapselsack eingebracht.

„Seit Ende der 80er-Jahre werden Weichlinsen aus Silikon und aus Hydrogelmaterial als Hinterkammerlinsen implantiert.“

Die Linsendesigns der Silikon-HKL orientierten sich z. T. an denen der dreistückigen PMMA-Hinterkammerlinsen (SI-Serie der Firma Allergan). Es wurden auch einstückige, sog. Schiffchenlinsen, aus Silikon hergestellt (Abb. 16).

Klinische und experimentelle Laborstudien konnten zeigen, dass Silikon-HKL eine vergleichbare Biokompatibilität wie PMMA-Linsen aufweisen [1, 2, 5,

11, 17, 19, 22, 26, 27, 31, 39, 40, 53, 54, 56, 58, 72, 93, 94]. Auch wurde die Fertigungsqualität sowohl von einstückigen als auch von dreistückigen Silikon-HKL über die Jahre kontinuierlich verbessert [2, 15, 19, 58, 94].

Spezialentwicklungen

Die dritte Gruppe der Generation V beinhaltet verschiedene experimentelle Entwicklungen, die Ende der 80er- und

Anfang der 90er-Jahre entstanden und zum Ziel hatten, die Akkommodationsfähigkeit des kataraktoperierten Auges wiederherzustellen (Abb. 17). Die Standardintraokularlinsen waren monofokal, d. h., sie hatten nur einen Brennpunkt. Die postoperative Refraktion wurde durch die IOL-Stärkenkalkulation auf einen konkreten Wert festgelegt, in der Regel wurde eine Refraktion im Bereich -0,5 bis -1,0 dpt angestrebt. Die Patienten benötigten später eine Lesbrille und meistens auch eine Fernkorrektur. Die ersten Multifokallinsen und Bifokallinsen waren sog. diffraktive oder

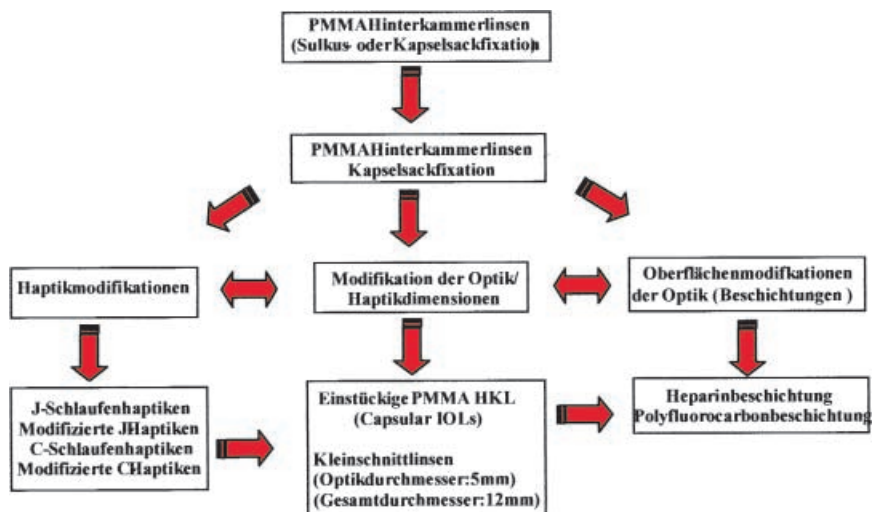


Abb. 15 ▲ Schematische Darstellung der Entwicklung der PMMA-Hinterkammerlinsen

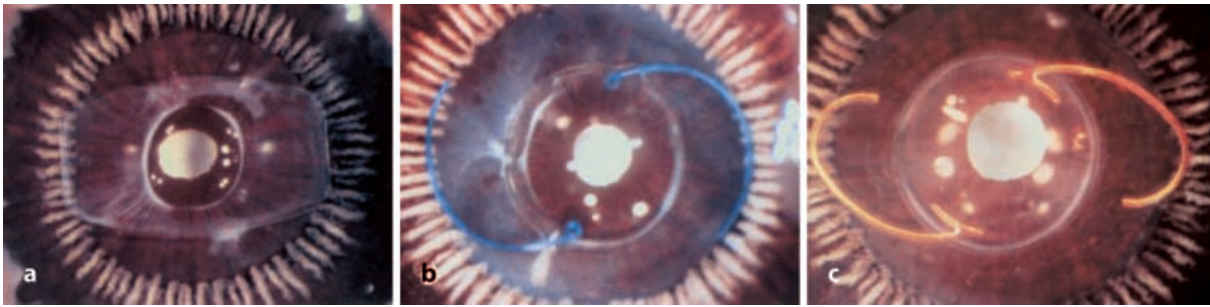


Abb. 16a–c ▲ Miyake-Fotografien (Blickrichtung von glaskörperwärts) a einer einstückigen Silikon-(Schiffchen- oder Platten-)Linse, b einer dreistückigen Silikon-HKL mit Polypropylenhaptiken und c einer dreistückigen Silikon-HKL mit Polyimidhaptiken

refraktive IOLs, die gleichzeitig ein Fernbild und ein Nahbild auf der Fovea abbildeten. Auch wenn dies theoretisch zu permanenter Doppelbildwahrnehmung führen musste, wurde es von den Patienten nicht angegeben. Das Gehirn ist offensichtlich in der Lage, diese Eindrücke bei entsprechender Anforderung sinnvoll wahrzunehmen bzw. zu unterdrücken.

Die Multifokallinsen wurden weiterentwickelt und werden heute von mehreren Herstellern als PMMA-IOLs und als faltbare Silikon-IOLs angeboten. Sie haben nie die Popularität der Monofokallinsen erreicht. Der Grund hierfür liegt trotz sehr guter funktioneller Resultate bezüglich des Nah- und Fernvisus in signifikant schlechterem Kontrastsehvermögen und erhöhter Blendempfindlichkeit. Insgesamt haben Mul-

tifokallinsen jedoch ihren festen Platz im Repertoire der Linsenimplantate gefunden [15, 16].

Anfang der 90er- und z. T. auch schon Ende der 80er-Jahre wurden experimentelle Linsen entwickelt, die nach Entfernung des Linseninhaltes den Kapselsack gänzlich ausfüllen und die natürliche Linsenform wiederherstellen sollten (Abb. 18). Beispiele hierfür sind die Hydrogel-Expansible-Full-Size-IOL von Blumenthal, Assia und Apple, injizierbare Linsen von Hettlich oder die Silikon-Ballon-Linse von Nishi et al. und von Hara et al. [2, 5, 15, 45, 46, 48, 49, 74, 88, 98]. Die Full-Size-IOL wurde außer in labor- und tierexperimentellen Studien auch Patienten in Israel implantiert. Eine Weiterentwicklung dieses Konzeptes, allerdings mit anderen Hydrogelen, stellt die ebenfalls von Apples Gruppe

entwickelte Hydrogellinse mit Wirkstofffreisetzungssystem dar. Beide Linsen wurden im dehydrierten Zustand (mit einem Durchmesser von 4–7 mm) implantiert und dehnten sich im Kapselsack mit dem Kammerwasser auf eine Größe von etwa 10×4 mm aus. Wesendahl et al. nutzten den Hydrierungs-/Dehydrierungsprozess dazu, die Linse mit Wirkstoffen zu versehen (Steroide, nichtsteroidale Antiphlogistika), die postoperativ über einen gewissen Zeitraum hinweg kontinuierlich abgegeben wurden [88, 98]. Bei der injizierbaren Linse von Hettlich wurde nach endokapsulärer Linsenentfernung eine Substanz in den Kapselsack eingebracht, die mittels Licht einer bestimmten Wellenlänge dort auspolymerisierte [48, 49]. Die beiden letztgenannten Linsensysteme wurden bisher nur im Tierexperiment implantiert. Auch die in Japan von Nishi und Hara getrennt entwickelten Silikon-Ballon-Linsen sind bisher nur im Tiermodell getestet worden.

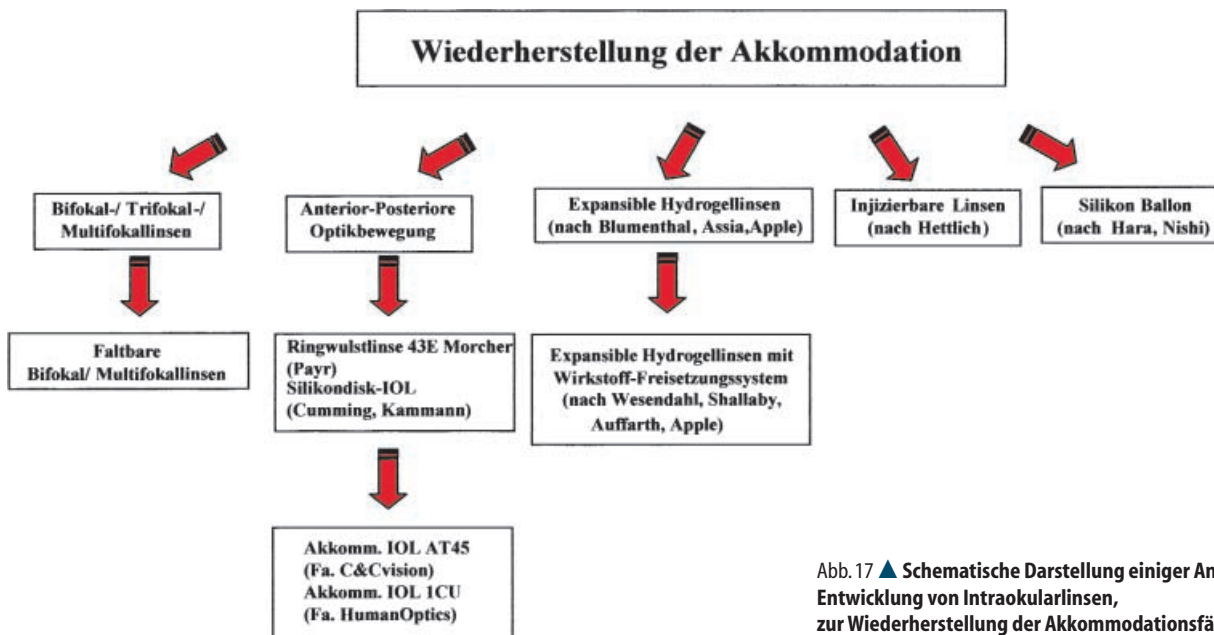


Abb. 17 ▲ Schematische Darstellung einiger Ansätze zur Entwicklung von Intraokularlinsen, zur Wiederherstellung der Akkommodationsfähigkeit

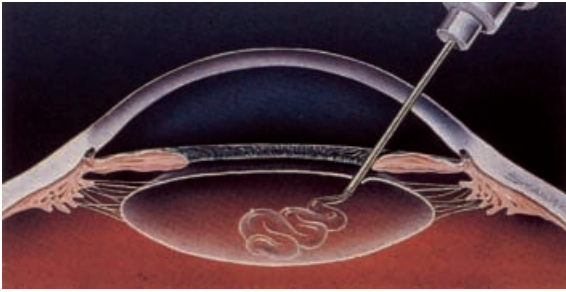


Abb. 18 ◀ Schematische Darstellung des Prinzips der injizierbaren Linse nach endokapsulärer Kataraktextraktion. (Mod. nach [5])

Standardkataraktchirurgie

Wir unterscheiden heute 3 große Bereiche der Intraokularlinsen-chirurgie. Die Standardkataraktchirurgie der altersbedingten Katarakt hat sich zu einem Routineeingriff entwickelt, der mittlerweile den häufigsten operativen Eingriff in der Implantologie darstellt. Hierzu werden zum einen Standard-PMMA-Linsen meist einstückigen Designs mit verschiedenen Optik-/Haptikdimensionen und -konfigurationen benutzt. Diese stellen den Endpunkt der Entwicklungen der Generation V zu den Capsular-IOL dar [2, 15]. Zum anderen haben in den Industrieländern wie USA, Japan und in einigen europäischen Ländern moderne Faltilinsen (Abb. 20) in diesem Bereich eine marktbeherrschende Position erreicht.

Die modernen Faltilinsen sind teilweise Weiterentwicklungen der frühen Weichlinsen aus Silikon und Hydrogelen,

Intraokularlinsen – Generation VI

Die Generation VI der Intraokularlinsen stellt die gegenwärtige Generation der Implantate dar. Eine Einteilung der Linsentypen lässt sich nun nicht mehr an den einfachen Kriterien der ersten Generationen wie Implantationsort oder speziellen Designkonzepten durchführen. Die Entwicklung verschiedener Linsen und Linsenmaterialien ist heutzutage nicht mehr

bzw. nur noch in geringem Maße an bestimmte Individuen gebunden. Sie liegt in erster Linie in den Händen der Industrie. Mit den Faltilinsen gibt es auch in dieser Generation eine dominierende Neuentwicklung. Daneben existiert jedoch für eine Vielzahl spezifischer Indikationen und operativer Situationen eine Auswahl unterschiedlicher IOL-Optionen für den Ophthalmochirurgen. Es erscheint sinnvoll, die Generation VI der IOL nach diesen einzuteilen (Abb. 19).

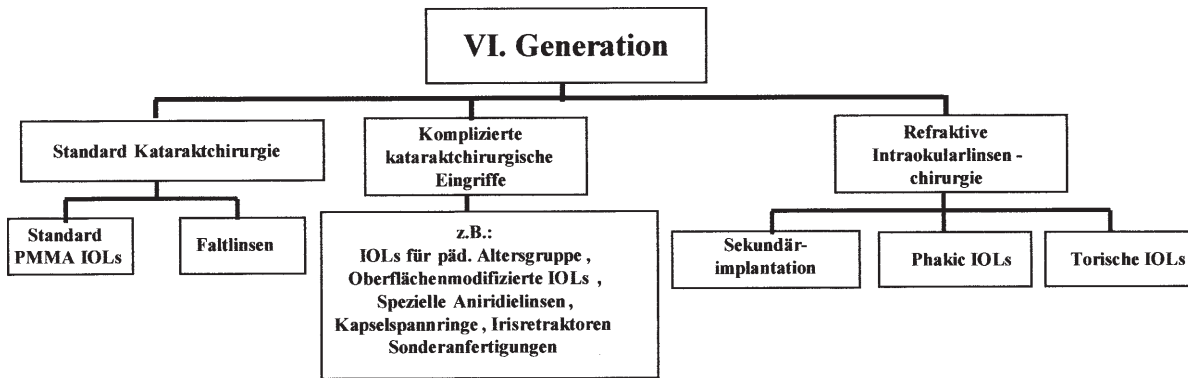


Abb. 19 ▲ Generation VI der Intraokularlinsen

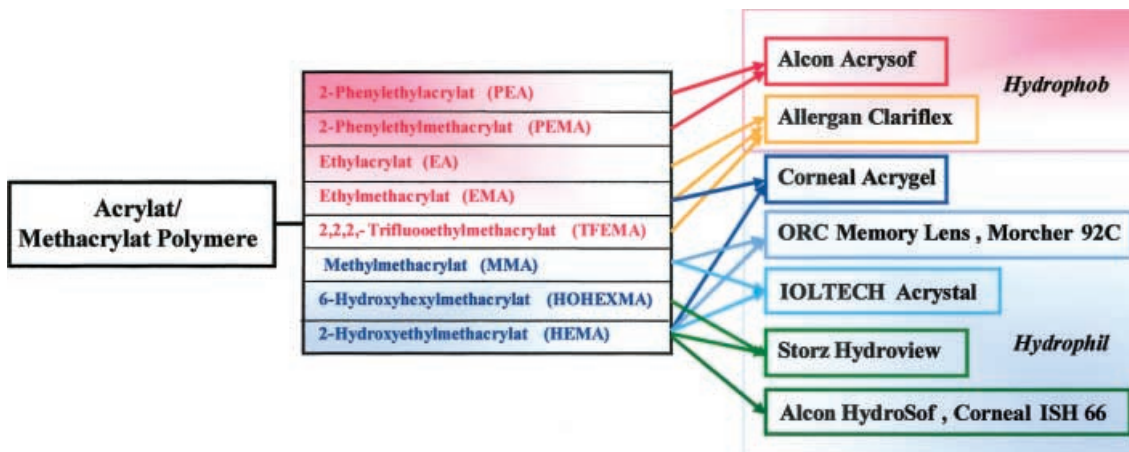


Abb. 20 ▲ Einteilung der gängigen Acrylat/Methacrylat-Faltilinsen nach Materialzusammensetzung und Wassergehalt. (Mod. nach [56])

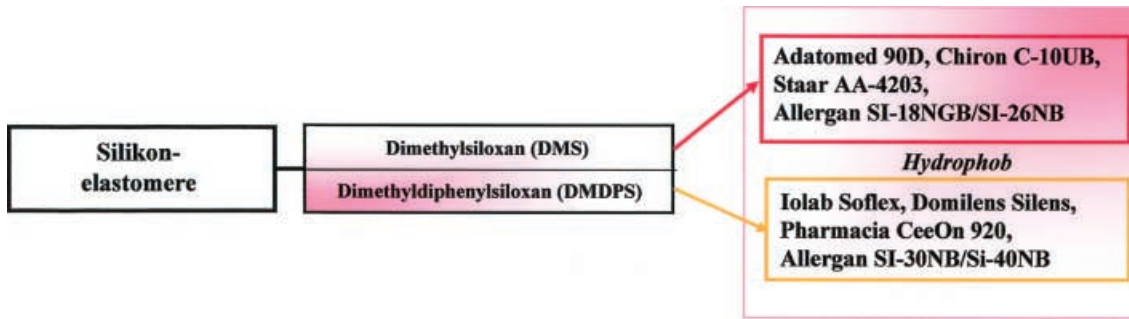


Abb. 21 ▲ Einteilung der modernen Silikonlinsen nach Material und Wassergehalt. (Mod. nach [56])

thacrylat-Faltlinsen sehr schnell in den Hintergrund gedrängt.

Tabelle 1
Wassergehalt faltbarer Intraokularlinsen

IOL	Wassergehalt [%]
Alcon Acrysof	<1
Allergan Clariflex	<1
Silikon-IOLs	<1
Corneal Acrygel	26
ORC Memory Lens, Morcher 92	20, 28
IOLTECH Acrystat	<30
Storz Hydroview	18
Alcon HydroSof, Corneal ISH66	36

z. T. stellen sie Neuentwicklungen aus Acrylat/Methacrylat-Polymeren dar. Die Abb. 20 stellt verschiedene Faltlinsentypen zusammen. Wir unterscheiden hydrophobe Faltlinsen mit einem Wassergehalt unter 1% und hydrophile Linsen mit 18–36%igem Wassergehalt (Tabelle 1).

„Die Entwicklung der Faltlinsen zeigt, dass die Intraokularlinsen den Weiterentwicklungen der kataraktchirurgischen Techniken folgen [15, 56].“

Die Verkleinerung der Inzisionsgrößen auf 3–4 mm hat den Vorteil, dass durch die Schnitte nur ein geringer operativ induzierter Astigmatismus entsteht. Die Entwicklung der kornealen und korneoskleralen Tunnelschnittkonstruktionen ermöglicht einen wasserdichten, nahtlosen Wundverschluss. Während für starre PMMA-Linsen mindestens Schnitterweiterungen auf 5–5,5 mm notwendig sind, lassen sich die Faltlinsen im gefalteten Zustand durch Schnitte von etwa 3 mm implantieren [2, 36, 59].

Die zweite große Gruppe der Faltlinsen stellen die Weiterentwicklungen

der Silikonlinsen dar (Abb. 21). Hierbei sind insbesondere hochbrechende Silikonmaterialien zu erwähnen, die einen deutlich geringeren Dickendurchmesser aufweisen als ihre Vorgänger. Obwohl schon seit einem Jahrzehnt auf dem Markt, haben die Silikonlinsen nur einen kleinen Marktanteil halten können und wurden durch die Acrylat/Me-

Komplizierte kataraktchirurgische Eingriffe

Für komplizierte kataraktchirurgische Eingriffe gibt es neben den oben erwähnten Standardlinsen Speziallinsen z. B. in der pädiatrischen Altersgruppe mit angepasster Dimensionierung, bei entzündlichen Erkrankungen mit IOL-Oberflächenbeschichtungen, Aniridielinsen und andere Spezialanfertigungen [2, 15, 18, 25, 62, 82]. Mit Instrumentarien wie Kapselspannringen oder Irisretraktoren wurden wichtige Hilfsmittel für schwierige Operationssituationen entwickelt.

Refraktive Intraokularlinsenchirurgie

Eine neue Gruppe von Intraokularlinsenimplantaten bildet die Gruppe von Linsen, die im Rahmen von refraktiven Eingriffen implantiert werden (Abb. 22, 23). Im Prinzip stellt schon die Sekundärimplantation einer Linse in ein aphakes Auge einen refraktiven Eingriff dar.

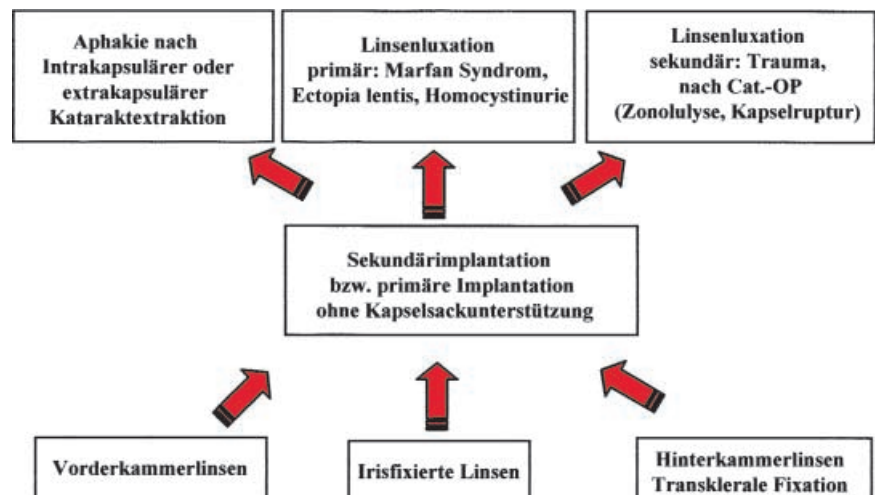


Abb. 22 ▲ Schema zur Illustration der Möglichkeiten und Indikationen zur Sekundärimplantation einer Linse bzw. Implantation von Linsen ohne Kapselsackunterstützung

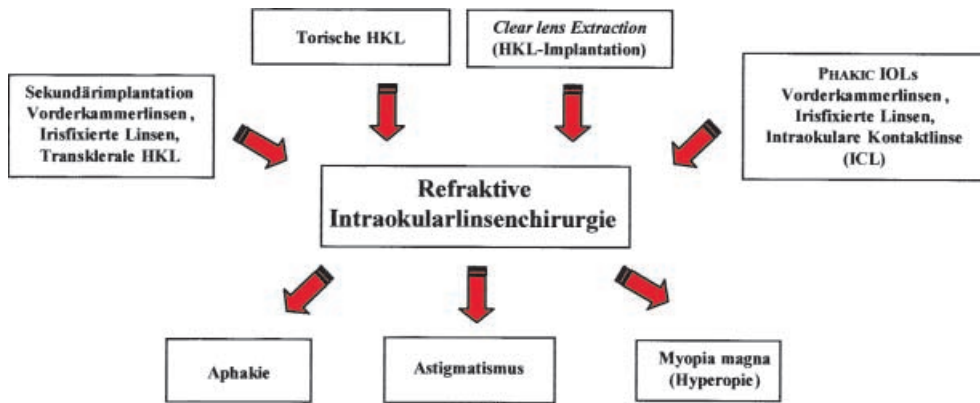


Abb. 23 ◀ Schematische Darstellung der Möglichkeiten und Indikationen der refraktiven Linsen-Chirurgie

Solche Sekundärimplantationen werden schon seit Jahrzehnten durchgeführt. Binkhorst implantierte seine ersten Iris-Clip-Linsen zunächst ausschließlich in aphake Augen. Mit der Zeit wurden sowohl Vorderkammerlinsen als auch Hinterkammerlinsen (Sulkusfixation oder transsklerale Nahtfixation) als Sekundärimplantate benutzt. Heutzutage stehen dem Chirurgen alle Optionen offen, und die Entscheidung, welche Linsenart implantiert wird, orientiert sich am individuellen präoperativen Befund.

Torische Intraokularlinsen wurden zur Korrektur von ausgeprägten Astigmatismen entwickelt, die dadurch im Rahmen einer Kataraktoperation mitkorrigiert wurden. Aufgrund der geringen Komplikationsraten der modernen Kataraktchirurgie wird auch versucht,

durch Entfernung einer klaren Linse („Clear lens extraction“) z. B. bei hochmyopen Patienten hochgradige Refraktionsfehler zu behandeln [15, 23, 24, 43, 57, 79, 80].

Während man bei den bisher aufgeführten Eingriffen auf gängige Intraokularlinsen zurückgreift, stellt die Gruppe der Phakic-IOLs Speziallinsen dar, die allerdings auf den bekannten Designs aufbauen. Zur Korrektur hochmyoper Augen werden spezielle Vorderkammerlinsen (z. B. nach Baikoff, nach Fechner), irisfixierte Linsen (Worst/Fechner-Design) und zwischen Irisrückfläche und Linse Hinterkammerlinsen (intraokulare Kontaktlinse) implantiert. Der Vorteil dieser Linsen in phaken Augen besteht darin, dass nach Korrektur der Myopie bei den eher jungen Pa-

tienten die Akkommodationsfähigkeit erhalten bleibt. Allerdings sind gerade aufgrund des geringen Alters Komplikationen wie Hornhautdekomensationen, iritische Reizzustände und Kataraktbildung nicht immer zu verhindern, sodass sich diese Linsen noch in einem experimentellen Stadium befinden und Langzeitbeobachtungen notwendig sind [15, 23, 24, 43, 57, 79, 80].

Literatur

Die Literaturliste zu diesem Beitrag können Sie im Internet abrufen unter <http://link.springer.de/link/service/journals/00347/refs/1/098/011/r0098/1017.pdf>