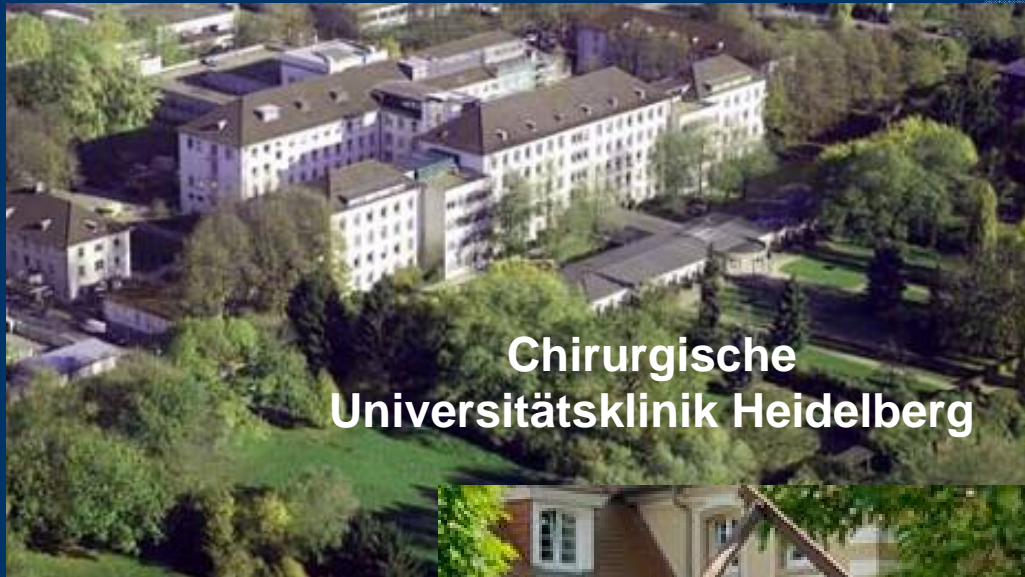



Unfallchirurgische Versorgung an zwei Standorten



**Chirurgische
Universitätsklinik Heidelberg**



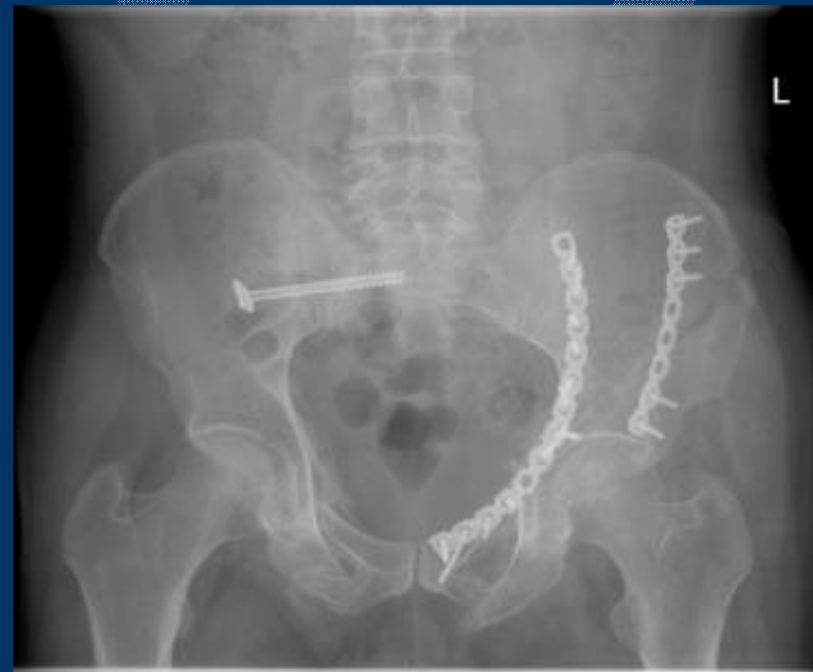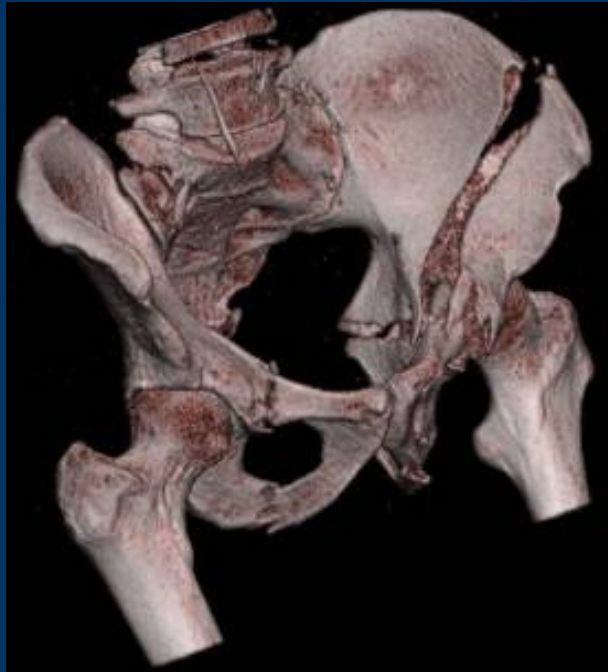
**Orthopädische
Universitätsklinik Heidelberg-
Schlierbach**



Polytrauma: *Versorgung in Heidelberg*



Instabile Beckenring/Acetabulumfraktur: *Versorgung in Heidelberg*



46 jähriger Patient

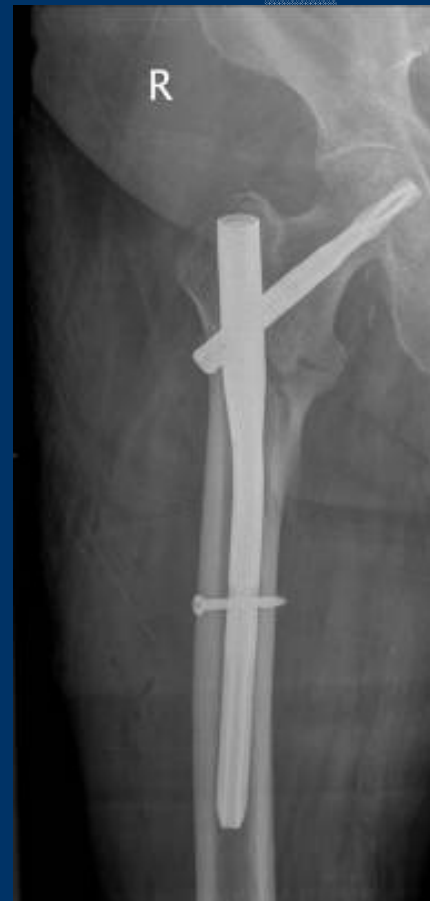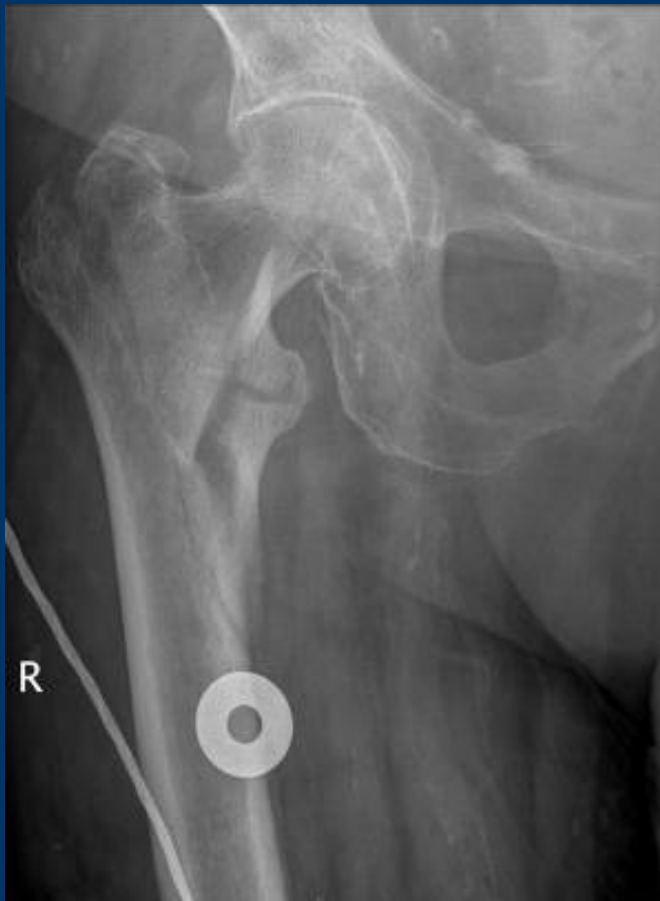Zentrale Acetabulumfraktur mit komplett instabiler Beckenringfraktur



Monoverletzung: *Versorgung in Schlierbach*



Oberschenkelfraktur: *Versorgung in Schlierbach*



**83 jähriger Patient
nach häuslichem Sturz**

**Pertrochantäre Femurfraktur
(monoartikuläre Verletzung)**

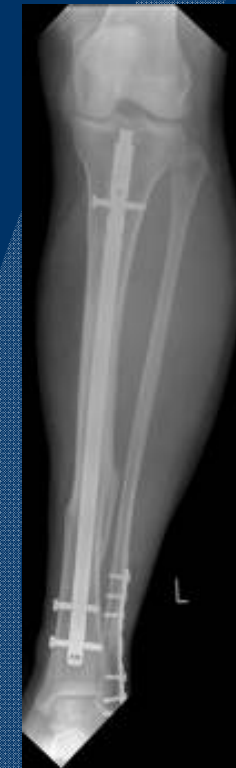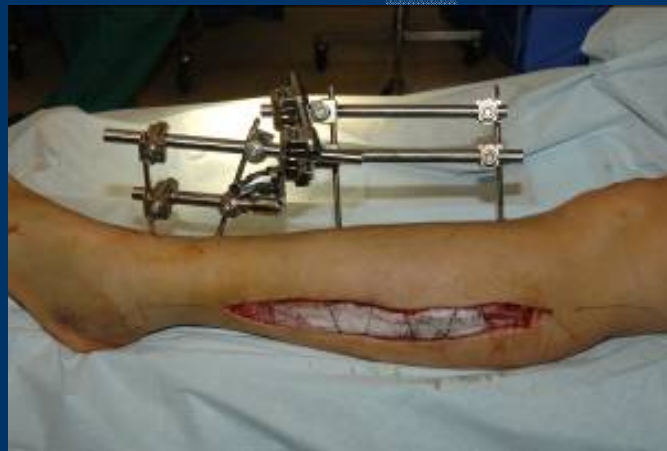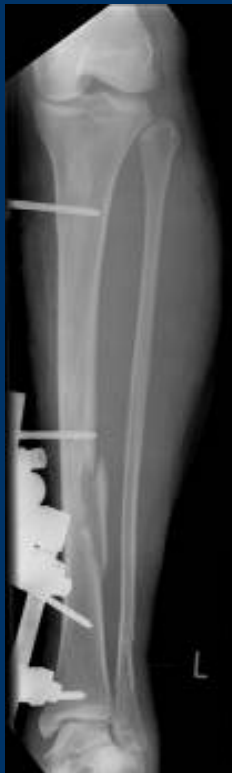**Notfallversorgung mit
Marknagel**



Beispiel unklares Verletzungsmuster: *Erstversorgung in Heidelberg* *ggf. Sekundärversorgung in Schlierbach*



offene Unterschenkelfraktur: *Initialversorgung in Heidelberg*



48 jährige Patientin

II offene Unterschenkelfraktur nach Verkehrsunfall

Initialversorgung mit Fixateur externe

in Heidelberg

Sekundärversorgung mit Marknagel

in Schlierbach