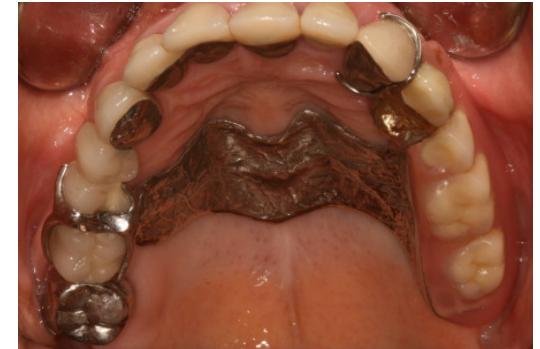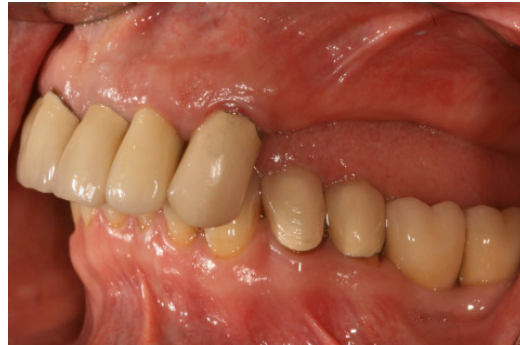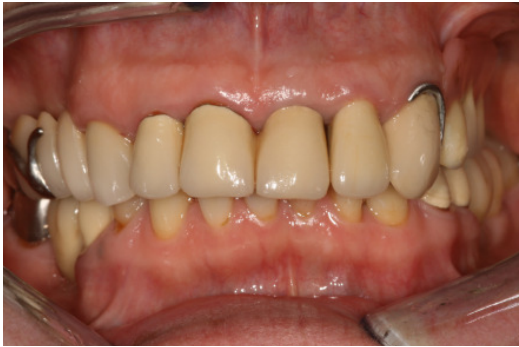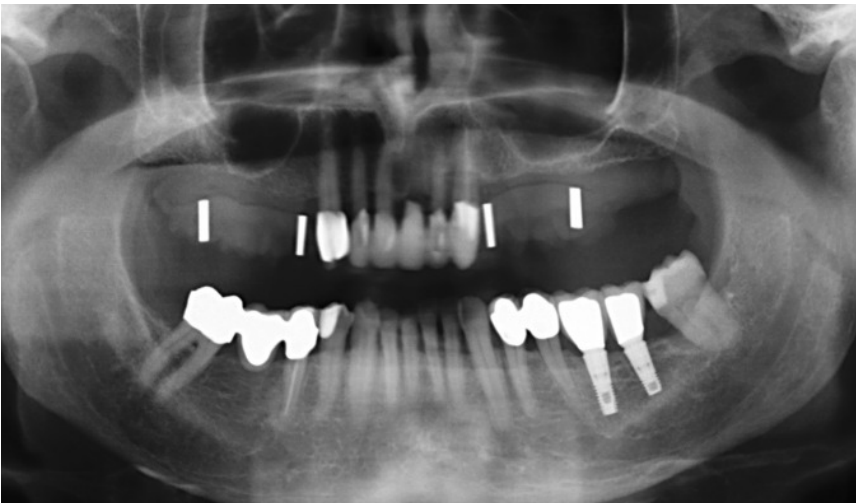


## Ausgangssituation

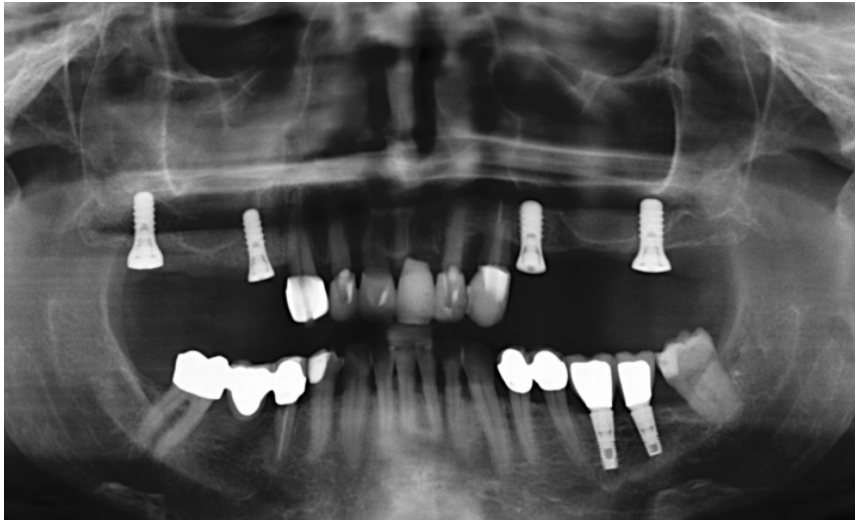

Oberkiefer mit Klammerprothese, da alle Seitenzähne auf der linken Seite fehlten. Die Prothese wackelte beim Kauen, die Metallklammern waren immer sichtbar und der Oberkiefer wirkte schief, da die Prothesenzähne zu kurz waren.

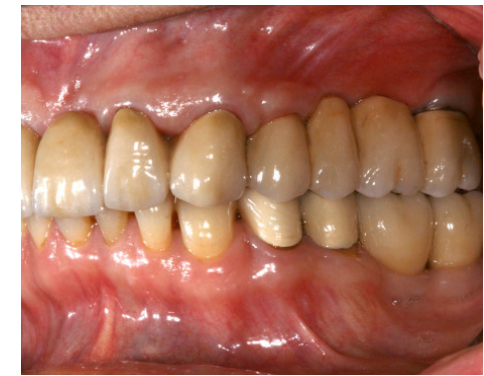
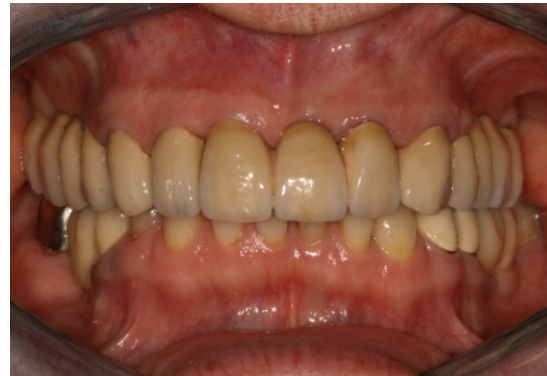
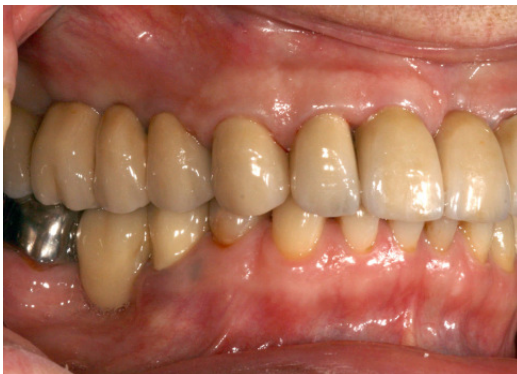Um die Position der Implantate planen zu können, wird vor der Operation ein Röntgenbild mit einer Bohrschablone angefertigt.

## Situation nach Behandlungsabschluss



Um die korrekte Position der Implantate zu überprüfen, wird direkt nach der Operation ein weiteres Röntgenbild angefertigt.



Nach sechsmonatiger Einheilzeit erfolgt die Versorgung mit zwei implantatgestützten Seitenzahnbrücken. Im Rahmen der Gesamtbehandlung erfolgte ebenfalls der Austausch der erneuerungsbedürftigen Frontzahnkronen.

### Charakteristiken der Neuversorgung:

- Gute Hygienefähigkeit
- Festsitzender Zahnersatz
- Keine Bedeckung des Gaumens

